Aus der Abteilung für Umwelt- und Medizinische Wissenschaften,
Zentrum für Interdisziplinäre Zahnmedizin
Donau Universität Krems
(DUK), Österreich

Postgraduales Master of Science (MSc)-Studium

Im Fach

Orale Chirurgie

Masterthesis zum Thema:

Gesteuerte Knochenregeneration nach Zahnextraktionen mit Hilfe von PTFE-Membranen

Vorgelegt 2006 von
Dr. med. dent. Uwe Freytag
Hamburg

Inhaltsverzeichnis

Einleitung 4

Material und Methode

1. Patienten 5
2. Indikationen für Membrananwendungen und Ursache der Knochendefekte 5
3. Einteilung nach Ursachen der Knochendefekte 5
4. Einteilung nach Form und Größe der Knochendefekte 6
5. OP-Methode 6
6. Auswertung und Biopsiebeschreibung 7

7. Klinischer Teil
   Chronologie des Heilungsverlaufes
   Extraktion 9
   Membraneinbringung 9
   Tage postoperativ 9
   Wochen postoperativ 10
   Entwicklung nach Membranentfernung 11

Ergebnisse

I. Einstufung nach den lokalen Verhältnissen bzgl. Knochenstruktur und Schleimhautsituation
   - 1.1. Kieferkammhöhe und –breite durch marginale Knochenbereiche in vollem Umfang gesichert, kleinere Alveolarwand-defekte sind möglich 12
   - 1.2. Knochendefekt betrifft eine Kieferkamm-wand und ist von größerer Ausdehnung 13
   - 1.3. Knochendefekt 2 Kieferkammwände betreffend und von größerer Ausdehnung 13
   - 2. Ursprüngliche Kieferkammhöhe durch angrenzende Knochenbereiche nicht gesichert 14
   - 3, Kieferkammhöhe durch angrenzende Knochenbereiche gesichert jedoch Kieferkammbreite nicht gesichert 15

II. Histologie 16

Diskussion
- **I. Membrananwendungen (GBR) 19**
- **II. Einfluss der freiliegenden Teflonmembran 20**
- **III. Beurteilung des Heilungsverlaufes im Abschnitt der Membranabdeckung – Histologie 21**
- **IV. Schlussfolgerungen**
  - **a) Vorteile (im Vergleich zu anderen GBR-Verfahren) 22**
  - **b) Nachteile 22**

Zusammenfassung 23

Danksagung 23

Literatur 25

Einleitung

Ein optimal regenerierter Kieferkamm nach der Zahnentfernung ist wünschenswert und bildet das Fundament für eine funktionell und ästhetisch erfolgreiche prothetische Therapie. Dabei spielt es keine Rolle, ob Implantate, Brücken oder partielle Prothesen zum Einsatz kommen.

Durch die Abdeckung und Abschirmung des Knochendefektes mit einer Membran lässt sich die Einsprießung von schnell wachsenden Bindegewebes der Mucosa und damit eine Narbenbildung im Knochen verhindern. Das Granulationsgewebe des Knochenlagers unter der Membran gewinnt Zeit zur Organisation des Blutkoagulums und damit zur knöchernen Regeneration. Voraussetzung dabei ist eine frische Knochenblutung und ein stabiler, ruhiger Raum zwischen Knochen und Membran für das Koagulum. Bei Membranabdeckung der frischen Extraktionswunde wird das Koagulum geschützt und mithin gleichzeitig eine Prophylaxe zu Wundheilungsstörungen betrieben. Das Ergebnis nach Abschluss der Knochenheilung ist optimiert.

Die Entzündungsabwehr ist an das Gefäßbindegewebe gebunden. Der Knochen selbst ist nicht zur Infektabwehr in der Lage, aber durch seine schnelle Resorbierbarkeit wird die Bildung von Abwehrgewebe (Granulationsgewebe) eine Immunabwehr möglich.

Das nach der Verwendung von Knochensubstituten gebildete Knochenregenerat ist von Seiten der Festigkeit als Implantatlager geeignet. Es ist jedoch ein abwehrschwaches Lager. Der neu gebildete Knochen, der unter zu Hilfenahme von Knochenersatzstoffen gebildet worden ist, weist eine fehlende oder zu geringe Resorbierbarkeit bei einer Entzündung auf. Die Lagerungsdichte der Knochensubstitute bestimmt die Weite der Markräume und damit auch die Größe der Durchblutung. Wird dieser Knochen mit deiner Entzündung konfrontiert, so kommt es wegen der fehlenden Resorbierbarkeit und der ausbleibenden Bildung von Abwehrgewebe zur Nekrose und schließlich zur Abstoßung des gesamten Augmentats.
Bei der Augmentation durch die „gesteuerte Knochenregeneration“ (GBR) mit der nichtresorbierbaren PTFE-Membran, steht für die Membranabdeckung nicht immer ausreichend Schleimhaut zur Verfügung. In diesem Fall liegt eine Schleimhautdehiszens mit einem freiliegenden Membranabschnitt vor.

Diese Untersuchung beschäftigt sich mit der Regeneration des Knochens bei Anwendung der Methode der Abdeckung des Knochenwundgebietes mit einer mikroporösen, hochverdichteten, nichtresorbierbaren Teflon-Membran (GBR). **Ziel dieser Studie ist es zu untersuchen, ob die Regeneration des Knochens bei Exposition von Teilen der Membranabdeckung des Knochenwundgebietes gestört ist. Dabei ist die Fragestellung: Entspricht das neu entstandene Knochenlager in seiner Qualität gesunden Knochen?**

Material und Methode

1. Patienten

Es wurden bei 94 Patienten im Zeitraum von 15.03.2002 bis zum 27.03.2006 114 Operationen mit **157 Membranabdeckungen** nach Zahnextraktion aus unterschiedlichen Indikationen routinemäßig durchgeführt. (Tab.1) Die Anwendungen wurden dokumentiert, systematisiert und ausgewertet.

2. Indikationen für Membrananwendung und Ursache der Knochendefekte

Die Zähne mussten auf Grund eines fortgeschrittenen Attachmentverlustes im Verlauf einer Parodontitis marginalis, eines erhöhten Zerstörungsgrades bei Caries profunda, einer pulpitischen Erkrankung mit apicaler Beteiligung bzw. apicaler Ostitis, oder zystischen Veränderungen in direkter Zahnrelation entfernt werden. Bei vielen Patienten sind die aufgeführten Krankheitsbilder miteinander kombiniert.
Es wurden auch Mund-Antrum-Verbindungen (MAV) nach Zahnextraktion mit PTFE-Membranen abgedeckt.

3. Einteilung nach Ursachen der Knochendefekte

Die Systematik richtet sich nach der Knochenausgangssituation. Die erste Einteilung erfolgt nach der Indikation der Zahnentfernung, denn hier lassen sich erste Rückschlüsse bezüglich der vorhanden Knochendefekte machen. Es richtet sich nun nach der Lokalisation der Knochendefizite: kein Knochenabbau z. B. bei kariös zerstörten Zähnen, marginaler Knochenabbau z. B. bei parodontal erkrankten Zähnen und Knochenabbau im Corpus der Kiefer z. B. bei apicaler Osteolyse oder Zysten. (Tab.1)

	Patienten	Männl./weibl.	Extractio bei marginalem Kn-Abbau		Extractio ohne marginalem Kn-Abbau		Extractio bei apikaler Osteolyse		Geplante Implantat Versorgung		Geplanter Partieller Zahn-Ersatz		Geplanter Totaler Zahn-Ersatz	
	M	W	M	W	M	W	M	W	M	W	M	W	M	W
MBR Anwendungen	81	76	38	43	25	18	17	14	36	29	31	30	0	6
OK	51	39	27	25	12	9	13	5	18	17	22	13	0	4
UK	28	37	13	16	12	11	4	9	8	13	10	18	0	2
Alter 25-45	30	22	7	12	13	7	7	4	6	9	12	11	0	4
Alter 46-60	34	22	20	11	8	6	5	4	15	9	14	3	0	0
Alter ab 61	19	34	9	19	4	7	4	8	4	12	5	16	0	2

Tab.1 Untersuchungsgut, Art der Osteolyse, geplante Versorgung

4. Einteilung nach Form und Größe der Knochendefekte

Die Fälle werden nach Lokalisation im Ober- oder Unterkiefer unterschieden. Schließlich kann eine Einteilung nach der Morphologie des Knochens im Defektbereich erfolgen:
1a) Kieferkammhöhe und –breite sind durch die angrenzenden Knochenbereiche in vollem Umfang gesichert
1b) der Knochendefekt betrifft eine Kieferkammwand und ist von größerer Ausdehnung
1c) die Knochendefekte betreffen zwei Kieferkammwände und sind von größerer Ausdehnung
2.) die ursprüngliche Kieferkammhöhe ist durch angrenzende Knochenbereiche nicht gesichert
3.) die Kieferkammhöhe ist durch angrenzende Knochenbereiche gesichert jedoch nicht die Kieferkammbreite

5. OP-Methode

Ziel der Operation ist die Entfernung eines oder mehrerer nichterhaltungswürdiger Zähne bzw. Wurzelreste und die anschließende Abdeckung des Knochendefektes mit einer nichtresorbierbaren PTFE Membran.
Es ist anzustreben, die Membran allein durch die umgebenden Weichgewebe zu fixieren. Das wird während der ersten 8 bis 10 Tage durch eine grob geknüpfte Naht unterstützt.
Die Membran soll am Grenzbereich möglichst glatt dem Knochen aufliegen. Es ist eine Überlappung des Knochendefektes von einigen Millimetern anzustreben, um eine Dichtfläche zu erzielen. Der hierfür nötige Anpressdruck ist durch geeignete Nähte zu erreichen.
Dementsprechend wird zuerst die Ausdehnung des OP-Gebietes abgeschätzt und auf Kieferkamm-Mitte Mucosa, Periost und das oberflächige Periodontalligament durchtrennt. Es ist egal, ob zuerst extrahiert oder gleich das Membranlager weiterpräpariert wird. Soweit erkennbar, wird nach Extraktion sämtliches pathologisch verändertes Gewebe entfernt, die Knochenoberfläche angefrischt und Knochenspitzen, die voraussichtlich nicht ernährt werden können, gebrochen. Eine Knochenblutung sollte angeregt werden. Entsprechend des abzudeckenden Bereiches wird nun die Membran zurechtgeschnitten und mit den Fingern in Form gebracht. Unter Verwendung geeigneter Instrumente, welche die Membran nicht perforieren oder beschädigen, wird diese eingebracht. Bei der anschließenden Naht ist lediglich auf eine Stabilisierung der Membran, nicht auf deren komplette Abdeckung zu achten.

Wird der entstandene Zahnreihendefekt mit einem Interimsersatz versorgt, so muss dieser so gestaltet sein, dass er im Membranbereich entsprechend frei liegt. Der Patient wird soweit instruiert um das Gebiet vor Druck zu schonen. Zur Schwellungsprophylaxe empfehlen wir Acetylsalicylsäure und kühlende

Spülungen mit verdünntem Ethanol sowie kalte Umschläge. Die Wunde wird durch Spülungen mit Wasserstoffperoxyd dreiprozentig sauber gehalten. Bei Nachkontrollen in unserer Praxis wird mit verdünnter Kamillentinktur gesäubert. Die Naht wird bis 14 Tagen belassen, solange sie noch funktionstüchtig ist. Der Zeitpunkt der Membranentfernung variierte zwischen 3 und 7 Wochen. Die Entfernung der Membran erfordert üblicher Weise keine Anästhesie. Lediglich in den Fällen einer kompletten Deckung ist eine ca. 3-5 mm Incisio nötig.

6. Auswertung und Biopsiebeschreibung

Zur Auswertung des Verfahrens waren die Befundung vor dem Eingriff, der OP-Bericht mit Beschreibung der speziellen Knochendefekte wie auch die Röntgenbefunde und diverse Situationsphotographien hilfreich. In speziellen Fällen wurden außerdem Gipsmodelle zur Wiedergabe der Kiefersituation angefertigt.
Besonderes Augenmerk galt dem Heilungsverlauf in bezug auf die Liegedauer der Membran.
Es wurde von vornherein die teilweise Membranexposition als normaler Zustand angenommen, da sie in den meisten der beobachteten Fälle auftrat.

Von dem regenerierten Knochen sowie den umgebenden Weichgeweben wurden folgende Biopsien zur pathohistologischen Analyse entnommen. Der Entnahmeort wurde photographiert und entsprechend eingezeichnet.

1. Im ersten Fall wurde ein Knochenzylinder mit Weichgewebsanteil ca. **15 Monate** post extractionem 24 incl. GBR entnommen. Der Knochen war makroskopisch nicht ausgeheilt. Vor der Extraktion hatte eine jahrelange chronische Entzündung post Wurzelspitzenresektion bestanden.
2. Knochenzylinder **6 Monate** nach erfolgter membrangesteuerter Regeneration. Die Entnahme fand im augenscheinlich komplett regenerierten und augenscheinlich gesunden Knochen der Regio 11 statt.
3. Knochenzylinder Regio 35 **4 Monate** nach Extraktion. Es befand sich ein massiver Block von Hydroxylapatit im apikalen Bereich von 32 – 36. Bei der Zahnentfernung wurden nur die losen HA-Anteile entfernt, knöchern eingeheilte Teile wurden belassen. Nach Membranabdeckung regenerierte der darüberliegende Teil des Alveolarkammes. Aus diesem Bereich wurde ein Knochenzylinder entnommen.
4. Am selben Patienten wurden gleichzeitig, angrenzende Schleimhautanteile aus dem Bereich der ehemaligen „Membrantasche“ (Spaltraum zwischen ehemaligem Membranlager und Membranabdeckung) entnommen. (SkizzeExc)
5. Es wurden zwei Schleimhautbiopsien **3 Monate** post extractionem 14 – 17 mit Membranabdeckung durchgeführt.
6. Am selben Patienten wurde zur gleichen Zeit ein Excidat aus der nicht ausgeheilten, palatinalen Alveole 16 entnommen.

7. Excidat aus dem Bereich der palatinalen Alveole des vor **8 Wochen** extrahierten 26. Es bestand damals eine Mund-Antrum-Verbindung (MAV), welche mit Membran abgedeckt wurde.
8. Es wurden **6 Wochen** post extractionem, Schleimhautbiopsien aus der „Membrantasche“ Regio 24, 25 entnommen. (SkizzeExc)
9. **3 Wochen** Excidat aus dem direkt unter der Membran gelegenen krestalen Bereich des Alveolarkammes, interalveolär, am Rand der Membranabdeckung, Regio distal 44. (SkizzeExc9)

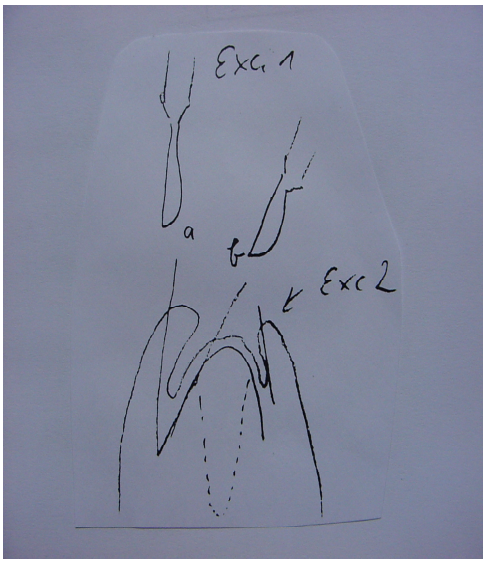

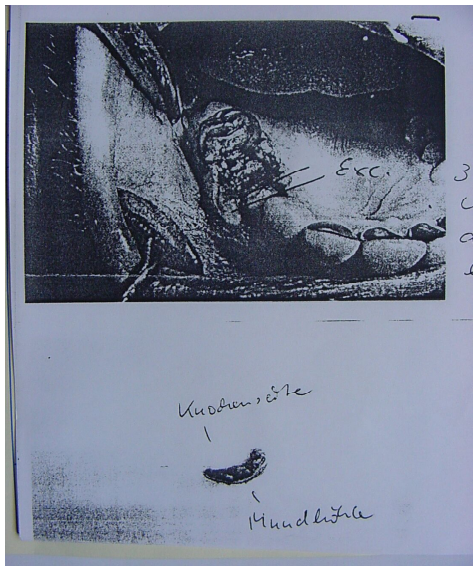

7. Klinischer Teil
Chronologie des Heilungsverlaufes

Extraktion
Entfernung des nicht erhaltungswürdigen Zahnes, Excavation des Granulations- bzw. Zystengewebes, Anfrischung der Knochenstruktur, eventuelle Stimulation einer Spongiosablutung. (Bild088, Köhl.)

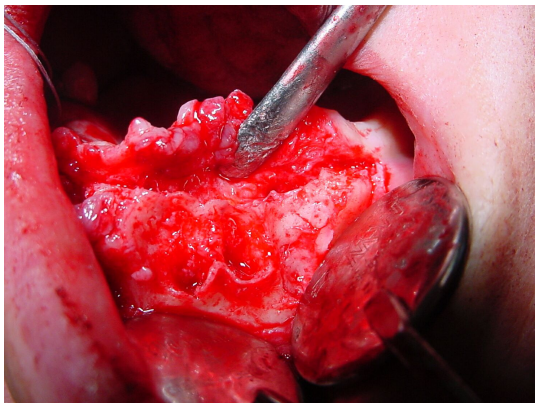

Membraneinbringung
Abdeckung des Knochenbettes mit einer PTFE-Membran und deren indirekte Fixierung durch Abdeckung der Membran mit dem umgebenden Weichgewebe und dessen Straffung mittels Naht. (Bild 088a, Lül.) Der Bereich unter der Membran ist Blutgefüllt. Es kann nach abklingen der vasokonstringtorischen Effekte unter Lokalanästhesie zu Nachblutungen kommen.

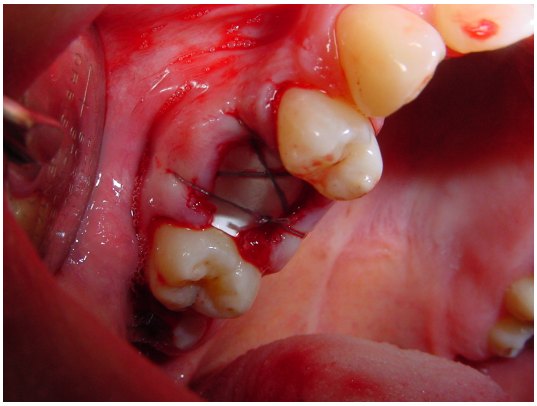

Tage postoperativ
Im allgemeinen fixiert die Naht die Weichgewebe in den Tagen post OP recht gut. Gleichzeitig straffen sich im Heilungsverlauf die Mucoperiostlappen, nachdem sie zur Membraneinbringung mobilisiert wurden. Das Periost wächst wieder am membranumgebenden Knochen an. Die Membran liegt oftmals zum Teil frei. Die randständige Gingiva ist entzündungsfrei. Nach zehn Tagen hat sich der Weichgewebs-Knochen-Verbund bereits soweit gefestigt, das die Membran auch ohne Naht ausreichend fixiert ist. Die Fäden können entfernt werden. (Bild 099a, Coch.)

Stellenweise kommt es allerdings auch zu kleinen, Plaqueverursachten Gingivitiden, welche bei straffer Membranmucosaabdeckung keinen Einfluss auf das unter der Membran liegende Regenerat ausüben. (Bild099b, Zumb.)

Wochen postoperativ
Bereits nach drei Wochen ist das frische Knochenregenerat so stabil, dass die Membran entfernt werden kann. Das die Membran bedeckende Weichgewebe ist stabil und weitestgehend entzündungsfrei. (Bild 099c+d, Schäf., Coch.)

Unter der Teflonmembran zeigt sich ein gut durchblutetes, Polster mit makroskopisch vereinzelt feststellbaren Detritusinseln. Da die Membran ständigen Mikrobewegungen unterliegt, ist der Spaltraum zwischen Regenerat und Membran mit Flüssigkeit gefüllt. (Bild 099g+099h+099i, Coch., Pion., Sever.)

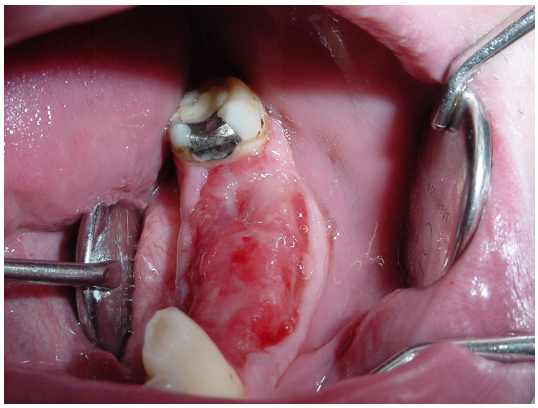

Die Membran selbst kann in Abhängigkeit von Expositionsausmaß, Oralhygiene und Konsumergewohnheiten des Patienten, an der Membranexpositionsstelle (außen) einen grobstrukturierten, haftenden, gelblichen Belag aufweisen. (Bild 099j, Kueh.) Seitlich des Kieferkammes haben sich „Taschen“ ausgebildet. Diese verschließen sich rasch. Schon nach ca. 20Tagen (Kueh.) sind sie nicht mehr sondierbar. Verbleibt die Membran länger vor Ort und/oder sind die abdeckenden Schleimhautverhältnisse nicht ausreichend fixiert und ruhiggestellt, so kann die Innenseite der Schleimhauttasche epithelisieren. Das hat zur Folge, dass sie nicht verwachsen kann, nachdem die Membran entfernt wurde.

Entwicklung nach Membranentfernung

Der nun ungeschützt an der Oberfläche liegende Anteil des frischen Knochenregenerates beginnt zu epithelisieren. Es bildet sich eine ca. 2mm dicke Mucoperiostschicht, eine Gingiva propria.

In der Tiefe lagert sich weiter Kalzium ein, bis der Defekt nach ca. 3 Monaten radiologisch weitestgehend die gleiche Knochendichte aufweist, wie die Nachbarstruktur. (Bild 099l, Sever.)

Ergebnisse

I. Einstufung nach den lokalen Verhältnissen bzgl. Knochenstruktur und Schleimhautsituation

1.1.
Kieferkammhöhe und –breite durch marginale Knochenbereiche in vollem Umfang gesichert, kleinere Alveolarwanddefekte sind möglich

Es entwickelt sich ein typischer Alveolarkammbereich. Er ist im Querschnitt nahezu rechtwinklig ausgeformt. Den krestalen Bereich bildet ein Plateau. Das entspricht also einer nahezu 100-prozentig aufgefüllten Alveole. Der ursprüngliche Gingivalsaum bildet eine Art Randwulst mit der ursprünglichen Gingiva propria. Das krestale Plateau ist mit ca. 2 mm starker unverschieblicher Gingiva bedeckt. Der gesamte Bereich ist entzündungsfrei, hellrosa und von geringer Resilienz. (Bild 011+022a+b)

Bei der membrangesteuerten Regeneration spielen teilweise Kieferkammwanddefekte wie bei Rezessionen, jegliche schmale, auch zwei gegenüberliegende Wanddefekte bis ca. 5mm und apicale Wanddefekte – Fenestration keine Rolle. (Bild 033a+b) Je nach biologischem Potential und Konstitution des Patienten kommen Abweichungen derart vor, dass das Plateau im Zentrum leicht muldenförmig eingesenkt sein kann. Die Ausbildung der beschriebenen Randwülste kann abgeschwächt bis nicht vorhanden sein.

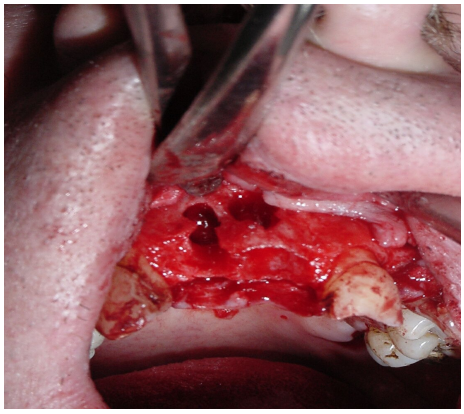

1.2.
Knochendefekt betrifft eine Kieferkammwand und ist von größerer Ausdehnung
Das entspricht einen Kieferkammdefekt nach ausgeprägten, entzündlich bedingten Knochenresorptionen, die sich als flachwinklige Defekte mit einer Ausdehnung von mehr als einer Wurzelbreite darstellen. Die absolute Kieferkammhöhe wird aber noch durch die jeweils diametrale Wand gehalten.

Es zeichnet sich eine leichte flache, v-förmige Einsenkung ab. Die Stärke des sich neu ausgeformten Kieferkammes kann im ursprünglichen Defektbereich verringert sein. Der ursprüngliche Gingivalsaum ist durch Verdickung der Mucosa noch erkennbar. (Bild 044a+b, Asche.)

1.3.
Knochendefekt 2 Kieferkammwände betreffend und von größerer Ausdehnung
Es ist ein absoluter Höhenverlust des Alveolarkammes zu verzeichnen, der durch das ineinander Verschmelzen von kraterförmigen Knochentaschen um parodontal erkrankte, nebeneinander stehender Zähne entsteht. Mesiale und distale Auflagen für die Membran sind vorhanden.

Im Verlauf der Heilung kommt es zur gering Muldenförmigen Abflachung des Alveolarkammes in der Distanz der Länge nach. Der Querschnitt hingegen rundet sich ab. Wo eine Gingiva propria noch erhalten war, zeichnen sich stärker ausgeformte Randwülste ab. Im Bild (Bild055, Beck.) ist ein so beschriebener, komplett abgeheilter und stabiler Kieferkamm nach einem Zeitraum von drei Jahren post extractionem und GBR zu sehen.

2.
Ursprüngliche Kieferkammhöhe durch angrenzende Knochenbereiche nicht gesichert

Es hat bereits ein Knochenabbau in der Peripherie stattgefunden. Die Alveolen sind auf weniger als die Hälfte der Ursprungshöhe reduziert. Die Zähne sind größtenteils noch erhalten aber parodontal stark geschädigt.
Der knöcherne Alveolarkamm regeneriert typisch, indem die Restalveolen bis in den marginalen Anteil durch Knochenbildung verschlossen werden. Die Kieferkammbreite bleibt entsprechend der Ausgangssituation zum Zeitpunkt der Extraktion erhalten. Vermehrt tritt hierbei die Randwulstbildung auf, wenn entsprechend viel marginales Granulationsgewebe in Verbindung mit einer ausgeprägten Gingiva Propria vorhanden war. Im Oberkiefer kann hierfür auch die dicke und derbe Gaumenschleimhaut verantwortlich sein. Zum anderen bildet sich die Gingiva bei ausgeprägter Parodontitis mit Sondierungstiefen über 6 mm nicht in dem Maße zurück. Im Ergebnis manifestiert sich ein derbes, entzündungsfreies und belastbares Gewebe. Unter Umständen kann hier in geeigneter Weise chirurgisch formgebend nachgestaltet werden.
(066a+b)(Schot.OPG+Foto), (066c+d)(Reim. + OPG)

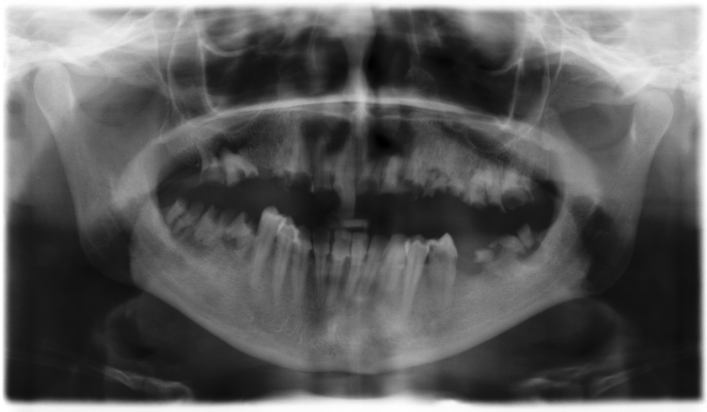

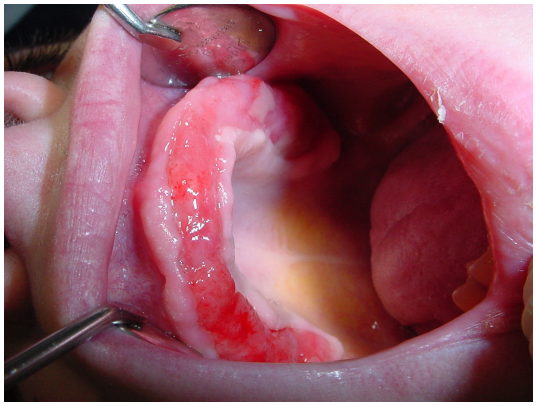

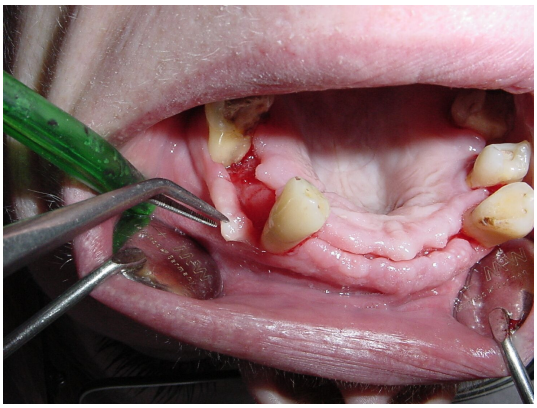

3.
Kieferkammhöhe durch angrenzende Knochenbereiche gesichert jedoch Kieferkammbreite nicht gesichert

Es hat bereits ein Knochenabbau in der Peripherie stattgefunden. Diese Situation finden wir gehäuft bei Patienten mit stark reduzierten, parodontitisverursachtem Lückengebiss. Im Oberkiefer sitzen dann die Alveolen oft balkonartig dem Kiefer auf. Dazwischen verläuft der Kieferkamm im zahnlosen Bereichen spitz aus. Die Mucosa ist chronisch entzündlich verändert und stark verdickt, so das klinisch oftmals die äußere Form eines intakten Alveolarfortsatzquerschnittes vorgetäuscht wird. (Bild 077a+b+c, Syp., Lich., Jano.)

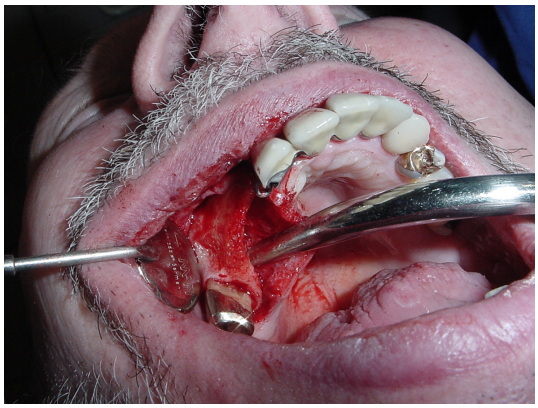

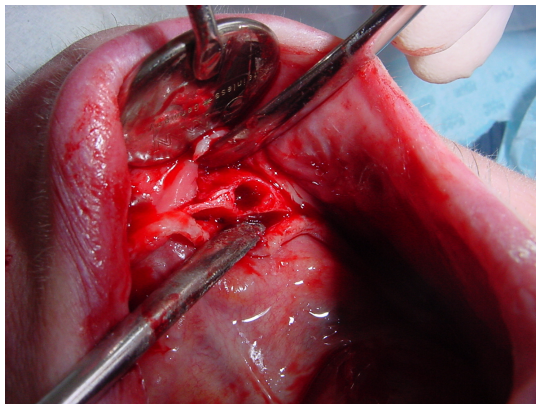

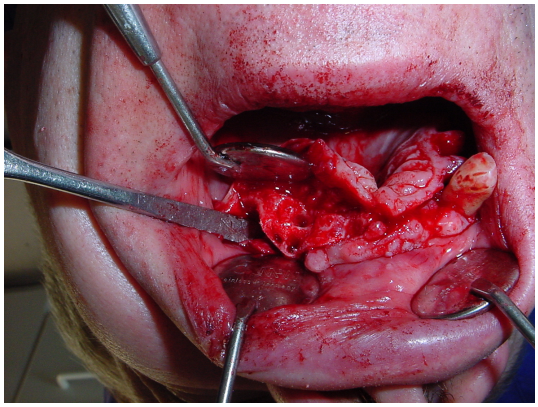

Es lässt sich verhindern, dass die Alveole gänzlich auf das restliche Kieferkammniveau zusammenschmilzt. Die darüber liegenden Weichgewebe können je nach Ausgangssituation und biologischer Potenz des Patienten unterschiedlich dick ausfallen.

III Histologie

Befundberichte des Pathologen:

1. *L., Ch.(4469/06): Knochenzylinder aus der Alveole des 24 etwa **15 Monate** nach Extraktion:*
   Lamellärer Knochen und Narbengewebe
   Der Knochen ist bei der Verarbeitung stark frakturiert. Weitere Aussagen sind an dem mangelhaften histologischen Präparat nicht möglich.(4469 001)

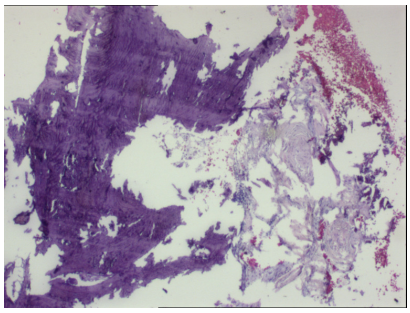

2. *P., G.(6444/06): Knochenzylinder **6 Monate** nach Zahnextraktion 13-22 und Knochenregeneration unter einer PTFG-Membran:*
   Histologisch sieht man im Schliffpräparat spongiösen Knochen mit einem Fettmark. Die Oberflächen der Trabekel weisen Osteoid mit Osteoblastensäumen und auch lakunäre Resorptionslakunen auf.(6444 003)

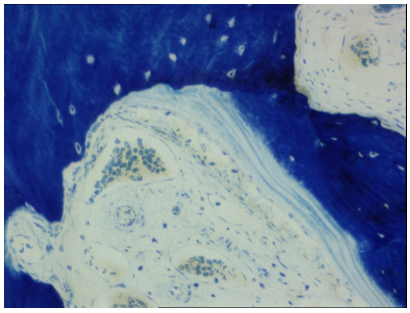

3. *K., A.(5471/06): Knochenzylinder aus Regio 35 **4 Monate** nach Regeneration.*
   Histologisch sieht man im Dünnschliff vitalen kompakten lamellären Knochen mit knöchern eingeheilten HA-Granulat.(5471 001)

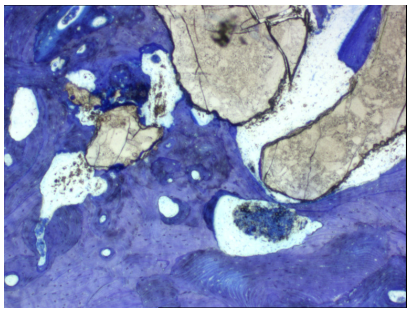

   Die eine Kopfseite des Zylinders enthält Geflechtknochen und angrenzend Narbengewebe. Das HA-Granulat liegt auch frei im Mark.(5471 002)

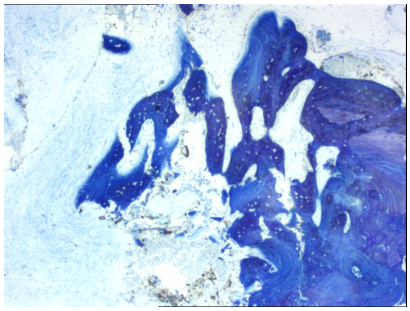

4. *K., A.(5471/06): Die angrenzende Schleimhaut weist an dem einen Rand auf beiden Oberflächen eine Schleimhautüberkleidung auf. Das Epithel reicht bis in eine Falte, die auf der gegenüberliegenden Seite nur von Bindegewebe begrenzt wird.(5471 004) Am Boden der Falte im Bindegewebe liegen herdförmig dichte Entzündungsinfiltrate.(5471 006)*

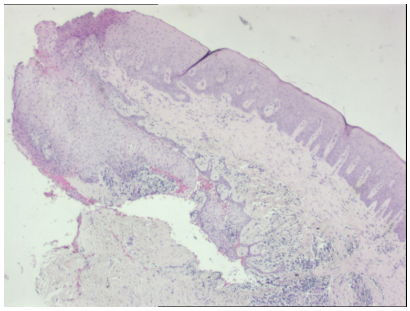

5. *J., L.(5009/06): **3 Monate** postextr. und Membran regio 15-17:*
   1: Die vestibuläre Biopsie ist an den Rändern beidseitig von Epithel überkleidet. Nur im Zentrum sieht man Bindegewebe an der einen und Epithel an der gegenüberliegenden Oberfläche. Das Bindegewebe ist stark entzündlich infiltriert und von netzförmig proliferierten Epithel durchsetzt. (5009 001)

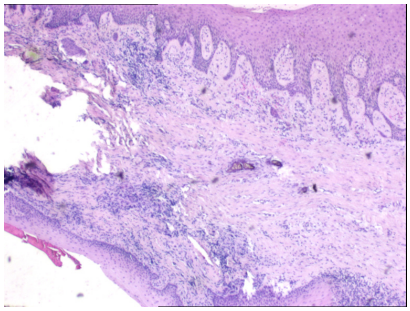

   Nahe des lateralen Absetzungsrandes sind im Bindegewebe einzelne kleiner Knochenpartikel mit Riesenzellen sichtbar. (5009 002)

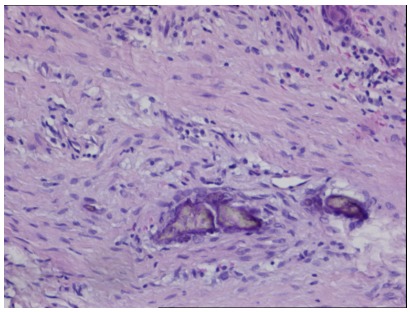

   2. Oraler Teil der Keilexcision besteht aus einem weitgehend entzündungsfreiem Bindegewebe, das von netzförmig proliferierten Epithel überkleidet und durchsetzt wird. Knochenanteile liegen nicht vor.

6. *J., L.(5009/06): **3 Monate** postextr. und Membran regio 15:*
   Bindegewebige Verwachsung in der Alveole palatinale. Wurzel 16:
   Histologisch sieht man Trabekel von Geflechtknochen in einem kollagenfaserreichen Bindegewebe, das an der Oberfläche von Erythrozyten überkleidet wird.(5009 III 001)

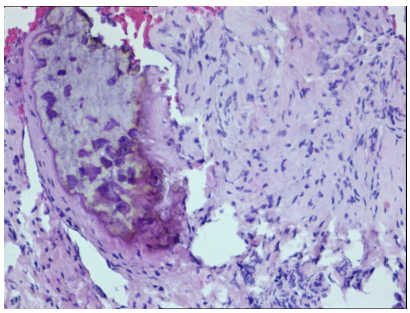

7. *D., O.(3708/06): Excidat regio 26* ***8 Wochen*** *post MAV: Zahlreiche Trabekel aus Geflechtknochen in einem kollagenfaserreichen Bindegewebe. Darüber hinaus finden sich Blutungsreste.(3708 001)*

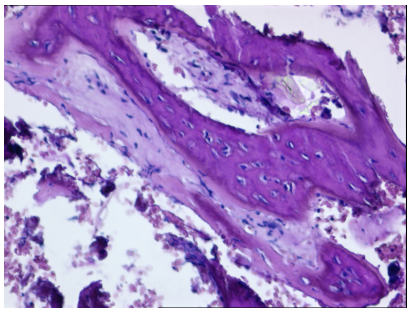

8. *R., M.(3381/06):* ***6 Wochen*** *Excidat großer Teil Regio 24, das von proliferierten mehrschichtigem Plattenepithel überkleidet wird. Das entzündete Bindegewebe der Tunica propria enthält regressiv verändertes Plattenepithel. Die Entzündungszellinfiltrate bestehen aus Lymphozyten, Plasmazellen und Makrophagen. Am Absetzungsrand sind einzelne kleine Knochenpartikel aus Geflechtknochen angeschnitten.(3381 003)*

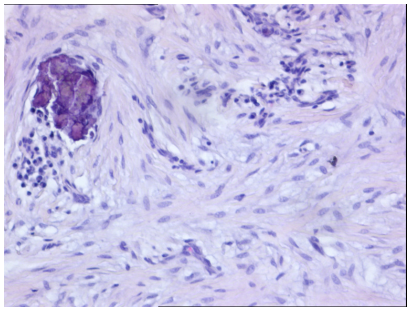

9. *L., Ch.(5478/06):* ***3 Wochen*** *altes Regenerat der Regio 24-25, das an der Oberfläche von einem mehrschichtigen Plattenepithel überkleidet wird. Das Epithel ist abschnittsweise verdickt, teilweise proliferiert das Epithel netzförmig in die entzündete Tunica propria. Sie besteht aus einem entzündlich infiltrierten Bindegewebe mit prominenten Blutgefäßen, deren Lichtungen zahlreiche Granulozyten enthalten. Im lymphoplasmazellulärem Infiltrat ist auch eine mehrkernige Riesenzelle vom Fremdkörpertyp enthalten. Am basalen Resektionsrand ist im Bindegewebe eine kleine Geflechtknocheninsel enthalten.(5478 002)*

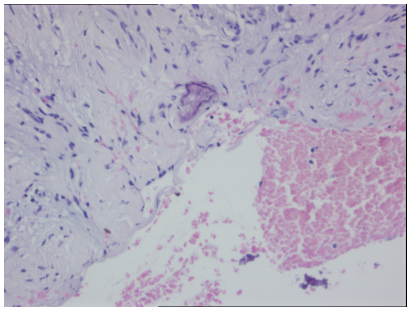

Diskussion

I.Membrananwendungen (GBR)

Nach Zahnextraktionen ergibt sich nach Ausheilung der Knochendefekte ohne zusätzliche Maßnahmen einen Kieferkammdefekt. Dieser kann unterschiedlich groß sein und das ist besonders bei Extraktionen von parodontal geschädigten Zähnen mit entsprechenden Knochenresorptionen der Fall. (Lit. 1)
Zur Behebung eines Kieferkammdefektes sind verschiedene Methoden bzw. Vorgehensweisen möglich. Neben dem Bone splitting, der Knochentransplantation, der allogenen Knochenimplantation, der Verwendung von Knochenersatzstoffen, der Distraktionsosteogenese und dem Tissue engineering ist es die Membrantechnik (gesteuerte Knochenregeneration GBR), die für die Schaffung eines ausreichenden Knochenlagers in Frage kommen.

Ziel der Membrananwendung ist es, eine komplette Knochenheilung mit Wiederherstellung der Stützgewebe zu induzieren. Barrieremembrantechniken sollen andere Gewebe, speziell Bindegewebe, daran hindern, in den gewünschten Ort der Knochenbildung einzuwandern, da sie dort die Osteogenese und die direkte Knochenformation stören. Membranen bilden einen zeltartigen Raum für das Blutgerinnsel. Sie schaffen einen Hohlraum, der als Leitschiene für das Einwachsen von Zellen und Blutgefäßen von der Basis der Läsion aus dient. Damit wird eine passende Umgebung geschaffen, in der das natürliche Potential für die funktionelle Regeneration maximiert werden kann. Eine Erfolgreiche GBR erfordert die Schaffung eines mit Blutgerinnsel gefüllten Raumes, die Verhinderung einer bakteriellen Invasion mit dem Ergebnis einer Entzündung und die Isolation des Regenerates gegenüber anderen unerwünschten Geweben. Die mechanische Stabilität des Regenerates soll durch die Membranabdeckung gesichert werden. (Lit. 2)

Kastopoulos und Karring haben im Tierexperiment die Knochenregeneration mit und ohne Membranabdeckung untersucht. Sie zeigen an histologischen Präparaten, dass der Knochendefekt ohne Membranabdeckung teilweise bindegewebig ausheilt. Andere vergleichende Studien berichten von signifikant größer Kieferkammbreite und Höhe sowie von geringerem Verlust der Gingiva propria nach Anwendung von sowohl resorbierbaren wie auch nichtresorbierbaren Membranen. (Lit. 3+4)

Für die Vorgehensweise der Teflon-Membraneinbringung und deren Deckung gibt es verschieden Variationen. Erbenstein bevorzugt die Fixierung mit Titannägeln und positioniert die Wundränder in alter Position, also nicht speicheldicht. (Lit. 5) Die Untersuchung hat allerdings gezeigt, dass eine Membranfixierung mittels Pins nur in den seltensten Fällen nötig ist, da man durch eine adäquate Mucoperiostlappendeckung im Membranrandbereich mit Nahtfixation der Lappen eine Ruhigstellung der Membran gewährleisten kann. Dabei werden die Weichgewebe nur teilweise mobilisiert, was im Gegensatz zur kompletten Deckung völlig stressfrei möglich ist.

In der Vergangenheit wurden Membranexpositionen immer wieder als Ursache für Entzündungen gesehen. Linddorf und Müller-Herzog (1999) bezeichnen die Ergebnisse bei kleinen Kammaugmentationen als nicht vorhersehbar, da die Knochenregeneration nicht immer ausreichend ist und mit einer hohen Misserfolgsrate aufgrund von Nahtdehiszensen mit Membranexposition und vorzeitigem Membranverlust einhergeht. (Lit.6)
Als Modifikation der Membrantechnik kann die Verwendung von Ti-Mikromesh gesehen werden. Allerdings werden hier genauso Misserfolge mit Meshexpositionen in Verbindung gebracht. (Lit.7)

Die mikroporöse hochverdichtete PTFE-Membran ist das z.Z. einzige Material, das sowohl der Membranfunktion entspricht um eine Ernährung der Gewebe zu gewährleisten und gleichzeitig aufgrund seiner chemischen, mechanischen und verarbeitungstechnischen Eigenschaften dem Koagulum Raum und Ruhe in der benötigten Zeit zu Knochenregeneration zu verschaffen – auch wenn es teilweise exponiert ist! . Die 0,5 bis 3 µm großen Poren erlauben lediglich die Diffusion von Proteinen, nicht aber von Bakterien oder Bindegewebszellen. PTFE ist sogar gegen aggressive Chemikalien und UV-Licht resistent wird mithin nicht von Körperflüssigkeiten beeinflusst.
Starke Fluor-Kohlenwasserstoffverbindungen sorgen für ein homogenes Material mit glatter antiadhäsiver Oberfläche. Diese erschwert eine Plaqueakkumulation und bakterielle Besiedlung. (Lit.8)

II. Einfluss der freiliegenden Teflonmembran

Die Exposition von Membrananteilen führt automatisch zur Besiedlung mit Bakterien. Die Membran dient dann als Leitschiene für die Infektion der unter der Membran liegenden Gewebe. Das kann die Ursache für einen teilweisen oder völligen Misserfolg bei der gesteuerten Knochenregeneration mittels Membrantechnik sein. (Lit. 9, 10, 11)
Sela et al. haben die Besiedlung von Collagen- und verschiedenen PTFE-Membranen mit parodontitisvirulenten Bakterien untersucht und dabei festgestellt, dass die Teflon-Membranen signifikant geringere Anzahlen von Keimen aufwiesen. (Lit.12) Im weiteren Zusammenhang mit dem manschettenartig dichten Verschluss durch Anlagerung der angrenzenden Weichgewebe mit einem bestimmten Anpressdruck scheint es möglich zu sein, die Kontamination des unter der Membran liegenden Regenerates so gering zu halten, dass unser Immunsystem der Herr der Lage bleibt.

Resorbierbare Membranen müssen komplett gedeckt bleiben und der Resorptionsprozess ist stark Patientenabhängig und stellt letztendlich ein chronisch resorptives Entzündungsgeschehen dar.
Die Crux bei der Notwendigkeit der kompletten Membrandeckung liegt im wesentlichen darin, dass es einerseits infolge der starken Streckung und Ausdünnung der Mucoperiostlappen und durch die Nahtlegung zu Restriktionen in der Blutzirkulation der dünnen mucoperiostalen Gewebe kommt. Zuzüglich verhindert die mikroporöse Membran eine Kapillarisierung der Mucoperi-

ostlappen von unten um diese langfristig vital zu halten, was schließlich zur Kontraktion der die Membran bedeckenden Gewebe führt. Die Membran liegt teilweise frei (Lit.13)

III. Beurteilung des Heilungsverlaufes im Abschnitt der Membranabdeckung - Histologie

Histologisch sind nach **3 Wochen** im gering entzündeten Bindegewebe einzelne Knochenpartikel sichtbar.

Nach **6 Wochen** finden sich vergleichbare Knochenstücke mit glatten Oberflächen. Resorptionen sind nicht festzustellen, so dass es sich möglicher Weise um erste Knochenneubildungen handelt.

Es sind nach **2 Monaten** reichlich Knochenbälkchen aus Geflechtknochen gebildet.

Drei Monate nach Extraktion mit GBR ist im neugebildeten Bindegewebe reichlich Geflechtknochen enthalten (6. J. L.).

Die Knochenstanze nach **4 Monaten** enthält im lamellären Knochen und im Mark solide HA-Keramik und angrenzend eine Neubildung von Geflechtknochen.

Lamellärer Knochen und Glechtknochen mit Umbauvorgängen besteht noch nach **6 Monaten** im Abschnitt mit der Membranexposition.

Die histologischen Befunde zeigen im zeitlichen Ablauf eine zunehmende Knochenbildung im Reparaturgewebe unter der freiliegenden Membran.

Die im Randgebiet liegende Schleimhaut enthält in der Umschlagfalte nur einseitig eine Epithelschicht. Unterhalb der Membran liegt nur Bindegewebe, das im Übergangsbereich vom Epithel zum Bindegewebe entzündlich infiltriert ist (06 5471 006).

Die histologische Untersuchung des regenerierenden Knochengebietes hat gezeigt, dass 4 bzw. 6 Monate nach Zahnextraktion und Abdeckung mit einer mikroporösen, hochverdichteten PTFE-Membran das Knochenregenerat vital ist und im wesentlichen dem gesunden Nachbarknochen entspricht. Das bestätigt den Eindruck der bei der Inspektion und anhand der mechanischen Bearbeitungseigenschaften des neu gebildeten Knochenlagers gewonnen wurde.

IV. Schlussfolgerungen

a) Vorteile (im Vergleich zu anderen GBR-Verfahren)

Die Vorteilhaftigkeit des Verfahrens liegt auf der Hand, da die Funktion des Abwehrgewebes bei dem Knochenregenerat gewährleistet ist.
Das Verfahren ist einfach, denn es ist keine direkte Membran-Fixierung mittels Pins oder Schrauben nötig. Es erfolgt lediglich die Vernähung der Schleimhaut über der Membran mit 2 bzw. 3 Null Nähten. Es hat sich gezeigt, das bei der Verwendung von PTFE-Membranen in den hier beschriebenen Anwendungen, die Membranexposition von geringen Auswirkungen auf den Therapieerfolg ist. Folglich brauchen keine Techniken der Schleimhautmobilisation zur Membrandeckung angewandt werden, die oftmals eine spätere Vestibulumplastik oder mehr zur Folge haben.
Es ist lediglich eine ausreichende Immobilisation der Membran wichtig, wie sie durch Abdeckung des ca. 8 mm großen Randbereiches mit Schleimhaut und einer Naht erreicht wird.
Auf eine antibiotische Abschirmung kann völlig verzichtet werden.
Nach Präparation der Mucoperiostlappen erfolgt eine optimale Aufbereitung des Membran-Lagers incl. der Anfrischung von Knochenspitzen und der Entfernung des Granulationsgewebes soweit wie möglich. Das, wie auch die Anregung einer Spongiosasickerblutung begünstigen einen optimalen, entzündungsfreien Heilungsverlauf. Wohingegen es nach Reihenextraktionen von parodontal stark geschädigten Zähnen mit entsprechendem Knochenabbau oft im Verlauf der Wundheilung nach konventioneller Zahnentfernung zur vermehrten Granulationsgewebsbildung mit narbiger Ausheilung kommt. Im Ergebnis nimmt hier die Breite des an der Schleimhautoberfläche gemessenen Kieferkammes oft mehr als zwei Drittel der tatsächlichen knöchernen Kieferkammbreite ein.

Im Verhältnis zu anderen GBR-Verfahren fallen die Materialkosten geringer aus.

Nach Abschluss der Heilung zeigt sich ein entzündungsfreies Knochenlager mit optimierter Regeneration im Rahmen des biologischen Potenzials des Patienten. Je nach Therapieplanung können weitere restaurative Maßnahmen erforderlich sein. Hierbei kommt uns wieder das erreichte gesunde und abwehrstarke Lager zugute. Dem gegenüber muss ein durch die Verwendung von Knochenersatzstoffen induzierter Knochen als infektionsgefährdetes Gewebe eingestuft werden.

b) Nachteile

Als bedingt nachteilig kann man die teilweise unregelmäßig auftretenden Schleimhautverdickungen bezeichnen, die als Verwachsungen des ehemaligen Gingivalsaumes entstehen. Hier kann eine chirurgische Revision erforderlich sein. Das geschieht durch Modellation des Schleimhautüberganges von dick nach dünn mit geeignetem Instrumentarium.

Außerdem kann es zur Schleimhautfalten oder –Taschenbildung nach Entfernen der Membran kommen. Diese Entsteht durch die Epithelialisierung des der Membran aufliegenden Teils der Mucosa. Diese Epithelialisierung ist zeitabhängig. Je länger die Membran vor Ort bleibt, um so problematischer ist die Verwachsung des Spaltraumes in dem die Membran fixiert war. Nach Membranentfernung epithelialisiert auch das unter Membran gelegene Gewebe an der Oberfläche, da es nun im direkten Kontakt zur Außenwelt steht. Will man eine Verwachsung des Spaltraumes erreichen, muss das Taschenepithel angefrischt und mittels Naht adaptiert werden.

Zusammenfassung

Ein optimal regenerierter Kieferkamm nach Zahnextraktionen ist in jeden Falle wünschenswert. Durch gesteuerte Knochenregeneration (GBR), in diesem Fall mit Hilfe von Teflon-Membranen, lässt sich dieses Ziel verfolgen.

Ein unter Zuhilfenahme von Knochenersatzmaterialien gewonnener Knochen entspricht nicht dem gesunden menschlichen Knochen, welcher zur Immunabwehr befähigt ist. In dieser Studie wird nachgewiesen, das dies jedoch für das Knochenregenerat nach GBR mit einer mikroporösen, hochverdichteten, nichtresorbierbaren PTFE-Membranen zutrifft. Ja es ist sogar Standart, dass dabei diese Membran teilweise exponiert ist, was das positive Ergebnis in keiner Weise beeinträchtigt.

Im Zeitraum von vier Jahren wurden 157 Membrandeckungen durchgeführt, dokumentiert, systematisiert und ausgewertet. Die Einteilung erfolgte nach Indikation der Zahnentfernung, Ursache der Knochendefekte und nach deren Form und Größe. Die OP-Methode wurde detailliert beschrieben. Es wurden 9 Biopsien von unterschiedlichen Patienten und im zeitlichen Verlauf von 3 Wochen bis 15 Monaten post extractionem und GBR genommen.
Über den Zeitraum der Knochenregeneration wird die Morphologie des Operationsgebietes im zeitlichen Verlauf von der Extraktion über Membraneinbringung bis Tage, Wochen und Monate danach beschrieben.
Die ausgeheilten Situationen wurden bezüglich der Form der Alveolarfortsatzabschnitte und der Schleimhautverhältnisse eingestuft. Die Einzelnen Abschnitte wurden mit Fotos und Röntgenbildern dokumentiert.
Die Ergebnisse der histologischen Untersuchung sind im Befundbericht des Pathologen gelistet.
Die Anforderung, die an Barrieremembrantechniken gestellt wird, ist die Abdeckung und Abschirmung des Knochendefektes um das schnell wachsende Bindegewebe aus der Mucosa zu hemmen und Zeit für die Organisation des Blutkoagulums und damit zum Beginn der Osteogenese zu gewinnen. Gleichzeitig sorgt die Membran für die Ruhigstellung des Koagulums. Von den Wänden des Knochendefektes können die Zellen und Blutgefäße in diesen abgeschirmten und vom Blutkoagulum gefüllten Raum einwachsen.

Die Studie zeigt, das bei Anwendung der mikroporösen hochverdichteten PTFE-Membran der neugebildete Knochen im Bereich der Membranabdeckung dem gesunden Nachbarknochen entspricht und das, obwohl die Membran zu großen Teilen exponiert war!

Danksagung

Vor allem gebührt für die Vergabe und hervorragende Betreuung der Arbeit, mein besonderer Dank Herrn Prof. Dr. Dr. K. Donath.
Danke auch für die histologischen Präparate welche unter Dr. V. Scotland und Maren Cassens HIK-Hannover hergestellt wurden.
Schließlich möchte ich mich bei meinem phantastischen Praxisteam für die Unterstützung bei der Auswertung und meine Entlastung von vielen alltäglichen Aufgaben während der Durchführung dieser Studie bedanken.

Literatur

1.
Lekovic V., Kenney EB, Weinlaender M., Han T., Klokkevold P., Nedic M.: A bone regenerative approach to alveolar ridge maintenance following tooth extraction.
Report of 10 Cases.
J Periodontol 1997; 68: 563-570
2.
Grag A. K.: Knochen Biologie, Gewinnung, Transplantation in der zahnärztlichen Implantologie. Quintessenz Verlags-GmbH 2006 57-59
3.
Lekovic V., Camargo P. M, Klokklevold P. R., Weinlaender M., Kenney E. B., -dimitrijevic B., Nedic M.
Preservation of alveolar bone in extraction sockets using bioabsorbable membranes.
J Periodontol 1998; 69: 1044-1049
4.
Strietzel F. P., Shikibaie B.
Der Einsatz der TefGen-FD®-Membran zum Erhalt des Alveolarkamms nach Zahnextraktion.
Dtsch Zahnärztl Z 1998; 53: 883-886
5.
Erpenstein H.
Plastische Parodontalchirurgie – eine Übersicht
Parodontologie 1999; 2: 101-119
6.
Lindorf H. H., Müller-Herzog R.
Moderne Augmentationsverfahren beim Spitzkammkiefer mit simultaner Implantatinsertion.
ZMK 1999; 1-2: 10-17
7.
Stimmelmayr, M. Chr., Paulus, G. W.
Mikrotitannetze bei Knochentransplantationen im Rahmen von ein- und zweizeitigen Einzelzahnimplantationen.
Z Zahnärztl. Implantol 1998 14, 65-73
8.
Schmidt A. W.
Mikroporöse PTFE-Membranen in der Knochenaugmentation: Klinischer Erfahrungsbericht mit der nicht resorbierbaren Membran TefGen.
Implantologie 2000 J 4
9.
Jovanovic, SA, Spiekermann, H. u. Richter, E. J.
Bone regeneration around titanium dental implants in dehisced defect sites: a clinical study.
International Journal of Oral and Maxillofacial Implants 1992 7: 233-245

10.
Mellonig, J. T. u. Triplett, R. G.
Guided tissue regeneration and endosseous dental implants.
International Journal of Periodontics and Restorative Dentistry 1993 13: 108-119

11.
Simion, M., Baldoni, M., Rossi, P. u. Zaffe, D.
A comparative study of the effectiveness of e-PTFE membranes with and without early exposure during the healing period.
International Journal of Periodontics and Restorative Dentistry 1994 14: 166-180

12.
Sela MN, Steinberg D, Klinger A, Kraust AA, Kohavi D.
Adherence of periodontopathic bacteria to bioabsorbable and non-absorbable barrier membranes in vitro
Clin Oral Impl Res 1999: 10: 445-452.

13.
Bartee B. K.
The use of high-density polytetrafluoroethylene membrane to treat osseous defects: Clinical reports.
Implant Dentistry Volume 4 Number 1 1995 21-26